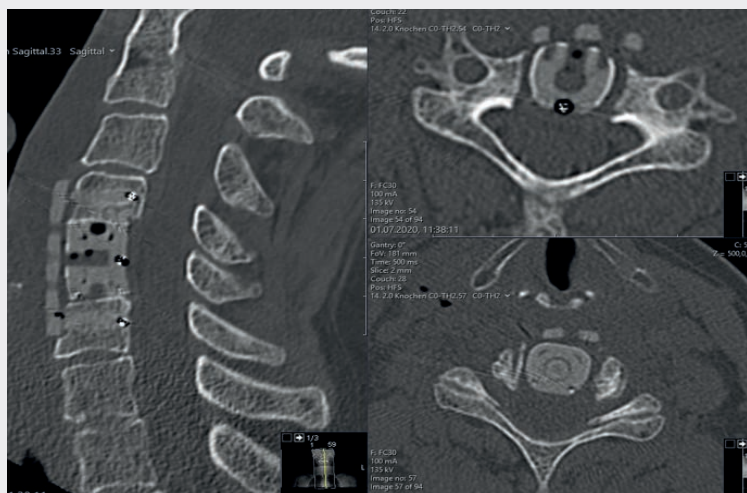

## Postoperatives CT



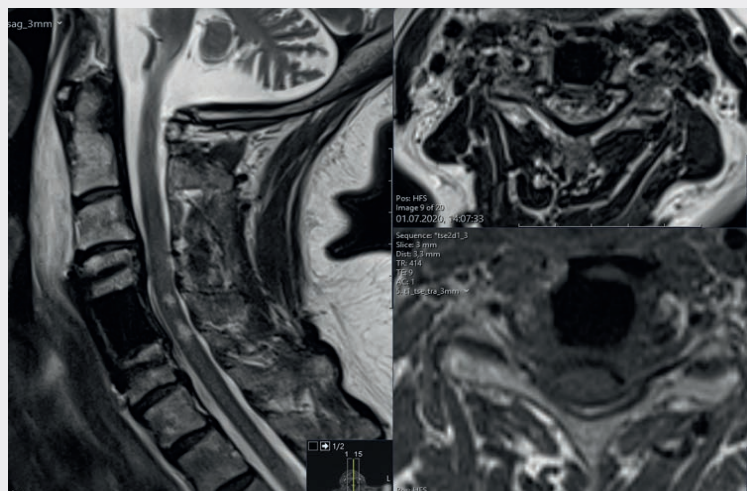
### Patient

Diagnose einer C4-Metastase eines Nierenzellkarzinoms bei einer 57-jährigen Patientin, die an einer Myelopathie leidet und bereits eine C3-/C4-Bandscheibendegeneration aufweist.

### Behandlung

Vertebrektomie und anteriore Stabilisierung mit dem KONG®-C VBR System und der icotec Anterior Cervical Plate.

## Postoperatives MRT



### Postoperativ

Die erfolgreiche Dekompression des Rückenmarks und die gute Lage der Implantate konnten in der artefaktarmen Bildgebung problemlos beurteilt werden.

**icotec ag**

Industriestrasse 12  
9450 Altstätten  
Schweiz

Tel +41 71 757 00 00

Fax +41 71 757 00 01

info@icotec.ch

www.icotec-medical.com