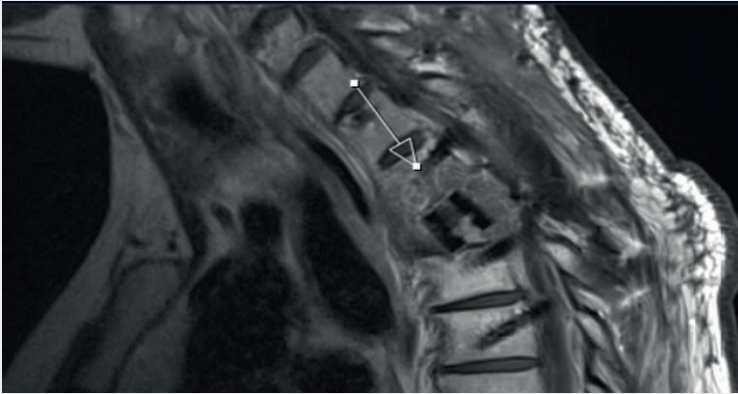


Postoperatives MRT



Sagittal

Patient

Diagnose eines Th3-Lokalrezidivs eines ösophagealen Adenokarzinoms bei einer 41-jährigen Patientin.

Behandlung

Laminektomie und dorsale perkutane Stabilisierung (Th1–Th5) mit dem VADER® Pedicle System und Wirbelkörperersatz (Th3) mit dem KONG®-TL VBR System.

Nachkontrolle

2 Monate postoperativ konnte bei der regulären Kontrolle ein kleines Rezidiv im Bereich der Spitze der Pedikelschraube festgestellt werden. Die systemischen Therapiemaßnahmen wurden umgehend angepasst. Es konnte eine lokale Tumorkontrolle für mehr als 1 Jahr erreicht werden.

icotec ag

Industriestrasse 12
9450 Altstätten
Schweiz

Tel +41 71 757 00 00

Fax +41 71 757 00 01

info@icotec.ch

www.icotec-medical.com