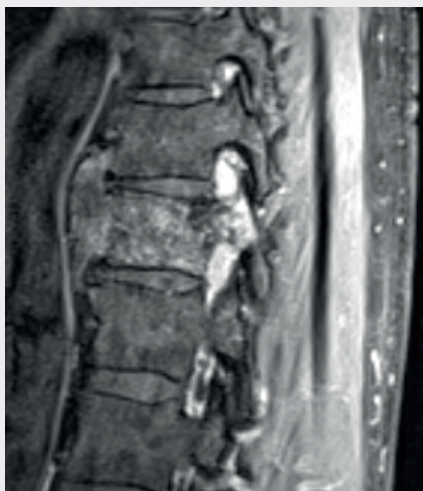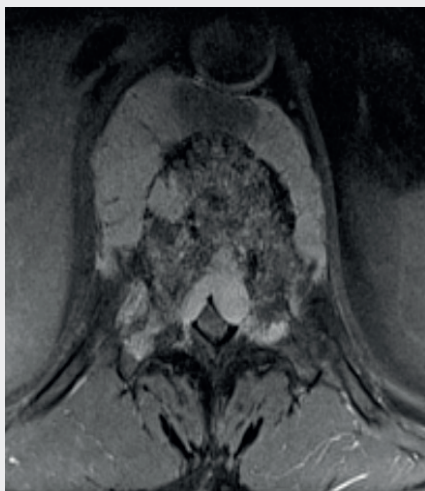


## MRT, präoperativ



Sagittal



Axial

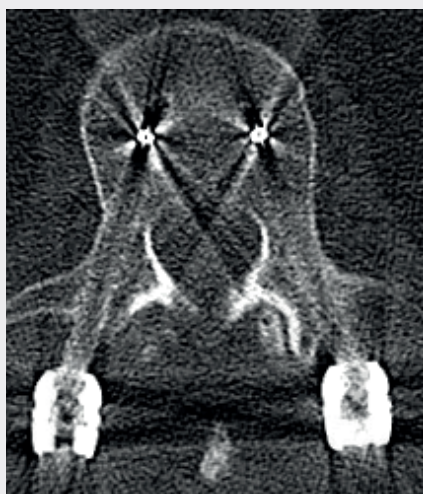### Patient

60-jährige Patientin mit Verdacht auf Spinalmetastasen in Th11.

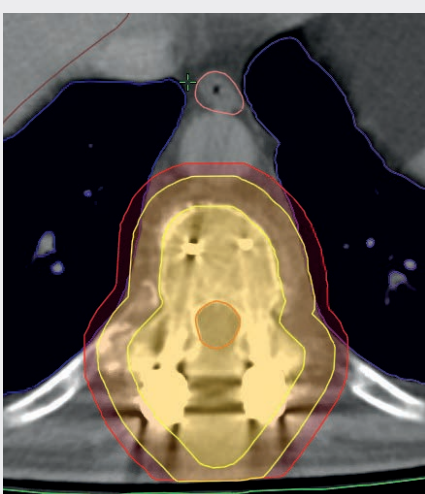
### Behandlung

Chirurgische Versorgung mittels Laminektomie, Debulking, Biopsie und dorsaler Stabilisierung mit Titanimplantaten.

## CT, postoperativ



Axial



Axial

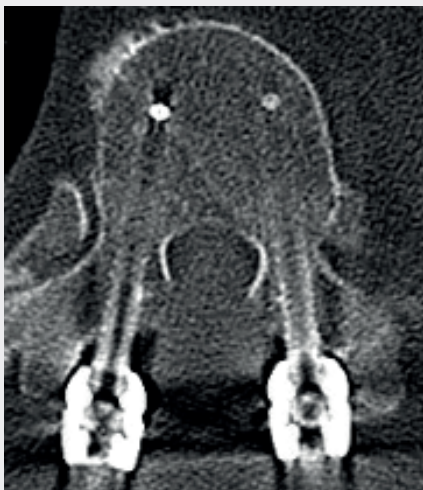### Postoperativ

Histologischer Befund: Chordom.

### Verfahren

Die hieraus resultierende Entscheidung für eine adjuvante Protonentherapie forderte die Revision der dafür kontraindizierten Titanimplantate und den Einsatz von BlackArmor® Carbon/PEEK Implantaten.

## CT, 17 Monate postoperativ



Axial

### Klinisches Ergebnis

17 Monate postoperativ kein radiologischer Nachweis eines Tumors.

icotec ag

Industriestrasse 12  
9450 Altstätten  
Schweiz

Tel +41 71 757 00 00

Fax +41 71 757 00 01

info@icotec.ch

www.icotec-medical.com